

## Algemene informatie over de huid

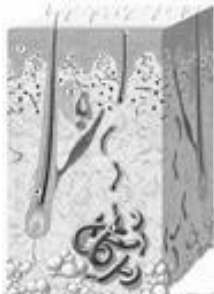
De huid vormt het omhulsel van het lichaam en beschermt daarmee de mens af van de buitenwereld. De huid is het grootste orgaan van de mens. Bij een volwassene is het oppervlak 1,5 - 2,0 m<sup>2</sup>. Het gewicht van de huid, inclusief onderhuids vetweefsel, is 15-20 kg. De huid bestaat uit drie delen: de opperhuid, de lederhuid en het onderhuidse vetweefsel. In de huid komen talgklieren, zweetklieren, zenuwen en bloedvaten voor; ook haren en nagels maken deel uit van de huid.

Dit orgaan heeft verschillende functies. Het vormt een natuurlijke barrière tegen invloeden van buitenaf, zoals vloeistoffen en chemische stoffen. Het beschermt tegen uitdroging en beschadiging door zonlicht en ook tegen het binnendringen van bacteriën, schimmels en virussen. De bloedvaten en zweetklieren in de huid spelen een belangrijke rol bij de temperatuurregeling van het lichaam. Daarnaast kan onder invloed van zonlicht vitamine D, dat nodig is voor botvorming, in de huid worden gevormd. In de huid bevinden zich talrijke zenuwen, waardoor we voorwerpen kunnen aftasten en pijn en temperatuur kunnen voelen. Het onderhuidse vetweefsel werkt isolerend voor warmte en kou, is een opslagplaats voor energie en vormt een stootkussen.

Uiteraard speelt de huid ook een belangrijke rol in onze omgang met andere mensen, want door onze huid zijn wij herkenbaar voor onze omgeving.

### De opperhuid (epidermis)

Dit is de buitenste laag van de huid. Deze bestaat voor het grootste deel uit epidermiscellen. Deze cellen worden in de onderste laag van de opperhuid aangemaakt. Van daaruit schuiven de cellen langzaam naar boven. Hoog in de opperhuid gaan de epidermiscellen dood en veranderen in hoorncellen. Zo vormen ze de hoornlaag. De hoorncellen laten vervolgens los als huilschilfers. De opperhuid is normaal slechts enkele tienden van een millimeter dik. Op plaatsen waar de hoornlaag extra dik is, zoals de handpalmen en de voetzolen, spreken we van eelt.



De opperhuid vernieuwt zich ongeveer om de 4 weken. Bij een verwonding kan de opperhuid daardoor vrij snel dichtgroeien en ontstaat geen litteken. De celdeling verloopt bij jonge mensen sneller dan bij ouderen. De afschilfering aan het oppervlak is gewoonlijk niet zichtbaar. Alleen bij een toegenomen celdeling is de afschilfering wel zichtbaar, zoals bij hoofdroos, na zonverbranding en bij bepaalde huidziekten zoals psoriasis. In de onderste laag van de opperhuid liggen pigmentcellen tussen de epidermiscellen.

Deze pigmentcellen maken pigmentkorrels (pigment = melanine) die zij doorgeven aan de epidermiscellen. De pigmentkorrels worden als een soort parasol boven de celkernen opgeslagen. Zo wordt het kwetsbare erfelijk materiaal in de celkern (DNA) afgeschermd tegen de beschadigende werking van de ultraviolette straling in het zonlicht.

## De lederhuid (dermis)

De lederhuid bestaat voornamelijk uit bindweefselcellen en bindweefselvezels in een gelachtige grondstof. De lederhuid is ongeveer 1-3 mm dik.

In de lederhuid bevinden zich bloedvaten (voor aanvoer van voedsel en zuurstof), lymfgevaten (voor afvoer van afvalstoffen), en zenuwen (tastgevoel, pijngeleiding, en temperatuurgevoel). De bloedvaten in de huid spelen ook een rol bij de temperatuurregeling van het lichaam, naast de zweetklieren. Door verwijding van de bloedvaten kan extra warmte aan de buitenwereld worden afgegeven (daardoor worden we rood als we het warm hebben). Door vaatvernauwing kan de afgifte van warmte worden beperkt zodat geen kostbare energie verloren gaat. Het belangrijkste deel van het actieve verdedigingssysteem van de huid bevindt zich in de lederhuid. Hier kunnen speciale witte bloedcellen virussen en bacteriën herkennen en onschadelijk maken.

De elasticiteit en trekvastheid van de huid wordt bepaald door de lederhuid. Wanneer de huid beschadigd wordt door zonlicht of verouderd, wordt de huid minder elastisch en ontstaan rimpels.

De lederhuid wordt niet voortdurend vernieuwd. Een beschadiging van de lederhuid blijft dan ook altijd zichtbaar als een litteken.

## Het onderhuids vetweefsel (subcutis)

Het onderhuidse vetweefsel bestaat voornamelijk uit vet, bindweefselvellen en bloedvaten. Deze laag scheidt de huid van de spieren en pezen in ons lichaam. Het heeft een belangrijke functie als warmte-isolerende laag, energie-opslagplaats en stootkussen. De dikte van deze laag verschilt van plaats tot plaats. Deze laag is dun op het scheenbeen, rondom de ogen en ook in de huid die over de gewrichten ligt. Op buik, billen en rug kan deze laag erg dik zijn.

## Talgklieren

De talgklieren produceren talg. Talg bestaat uit een mengsel van allerlei vette stoffen die de huid soepel houden en beschermen tegen uitdroging. Talgklieren liggen altijd naast een haarzakje en monden daarin uit. Zij zijn verspreid over de gehele huid, behalve op de handpalmen, de voetzolen en de lippen. Op iedere vierkante centimeter zijn er gemiddeld bijna honderd talgklieren. Op het midden van de borst en de rug, in het gezicht en op het behaarde hoofd loopt dit aantal op tot bijna duizend. Mensen met een hoge talgproductie hebben dan ook vaak vet haar.

## Zweetklieren

Er zijn twee soorten zweetklieren. De zogenaamde eccriene zweetklieren spelen een belangrijke rol bij het regelen van de lichaamstemperatuur en komen over het gehele lichaam voor. Bij emoties scheiden vooral de klieren in het gezicht en de handpalmen veel zweet af. De apocriene zweetklieren bepalen de lichaamsgeur en spelen bij dieren een belangrijke rol bij de herkenning van de soort en het afbakenen van het leefgebied. Ze komen voor in de oksels en rond de geslachtsorganen. Bij de mens kan de lichaamsgeur een seksuele functie hebben.

## Haren

Haren bestaan uit dood hoornmateriaal. Een haar ontspruit uit een zakje, dat samen met een talgklier een haar-talgkliercomplex vormt. Over het gehele lichaam zijn deze haarfollikels te vinden, behalve op lippen, handpalmen en voetzolen.

Er zijn twee soorten haren: vellusharen en terminale haren. De vellusharen zijn zeer fijne, niet gepigmenteerde donshaartjes van ongeveer 2-3 mm lengte. In de pubertijd veranderen onder invloed van geslachtshormonen de vellusharen in oksels en schaamstreek in terminale haren, die dikker en gepigmenteerd zijn. Bij mannen ontstaat daarna ook terminale beharing in het gelaat, op het lichaam, de armen en de benen.

De haargroei kent een cyclus. Elke haarfollikel heeft zijn eigen ritme met een periode van groei, een overgangperiode en een rustfase, waarna de haar uitvalt. Van de 100.000 tot 150.000 haren op het menselijk hoofd bevindt 85% zich in de groeifase, 1% in de overgangsfase en 14% in de rustfase. De mens kent geen periode waarop alle haren tegelijk uitvallen (zoals "de rui" bij dieren), behalve op vroege zuigelingenleeftijd. Een verlies van 50-100 haren van het behaarde hoofd per dag is normaal. Op het behaarde hoofd is de levensduur van een haar gemiddeld 4 jaar. Op de rest van het lichaam is de cyclus korter. Een hoofdhaar groeit per maand gemiddeld 1 cm.

## Nagels

De nagels bestaan ook uit dood hoornmateriaal, maar dit hoorn is veel steviger op elkaar gepakt dan van de haren. Ze beschermen de teen- en vingertoppen en verhogen het tastgevoel. De nagel groeit vanuit de nagelmatrix over het nagelbed.

De nagels groeien aan de vingers ongeveer 3 mm per maand, terwijl de teennagels slechts 0,5-1 mm per maand groeien. Met het ouder worden neemt de groeisnelheid van nagels af.

## Heeft u nog vragen?

Neemt u dan contact op met polikliniek Dermatologie, ☎ (036) 868 8734.

### Bron

© 1996 Nederlandse Vereniging voor Dermatologie en Venereologie (aangepast in 2007).